CIBA Extension Series No. 27/2025

సిబా ఇ హెచ్ పి క్యూర గ్ + - ఇసైటోన్యూక్లియోస్పోరా హెపాటోపినై (ఇహెచ్ పి) మరియు వైట్ ఫీసిస్ సిండ్రోమ్ (డబ్ల్యుఎఫ్ఎస్) లకు ఉపయుక్తమైన చికిత్స కోసం సమర్ధవంతమైన ఒక ఫైటో బయోటిక్ పరిష్కారం

भारत सरकार PRADHAN MANTRI MATSYA SAMPADA YOJANA PMMSY NFDB भाकृअनुप ICAR कें खा ज पा अ सं CIBA

ఐ సి ఎ ఆర్ – సెంట్రల్ ఇన్స్టిట్యూట్ ఆఫ్ బ్రాకిష్ వాటర్ ఆక్వాకల్చర్

75, శాంతోమ్ హై రోడ్, ఎం ఆర్ సి నగర్,

చెన్నై - 28, తమిళనాడు, ఇండియా

సిబా ఇ హెచ్ పి క్యూర గ్రో + - ఇసైటో న్యూక్లియోస్పోరా హెపాటోపినై (ఇహెచ్ పి) మరియు వైట్ ఫీసిస్ సిండ్రోమ్ (డబ్ల్యుఎఫ్ఎస్) లకు ఉపయుక్తమైన చికిత్స కోసం సమర్ధవంతమైన ఒక ఫైటో బయోటిక్ పరిష్కారం

సంపాదకత్వం

టి.సతీష్ కుమార్, ఆర్. ఆనంద రాజా, ఎం. పూర్ణిమ,
ఎం. కుమరన్, కె. అంబాశంకర్, ఎం. శశి శేఖర్, కుల్దీప్ కె లాల్

ఐ సి ఎ ఆర్ – సెంట్రల్ ఇన్స్టిట్యూట్ ఆఫ్ బ్రాకిష్ వాటర్ ఆక్వాకల్చర్

75, శాంతోమ్ హై రోడ్, ఎం ఆర్ సి నగర్,
చెన్నై - 28, తమిళనాడు, ఇండియా

కంటెంట్

క్రమ సంఖ్య	విషయ సూచిక	పుట
1	ఇసైటోన్యూక్లియోస్పోరా హెపాటోపినై - వ్యాప్తి, క్లినికల్ లక్షణాలు, పాథాలజీ, రోగ నిర్ధారణ మరియు నిర్వహణ (ఇ హెచ్ పి)	5
2	వైట్ ఫీసిస్ సింద్రోమ్ - పాథాలజీ, వ్యాధి కారకం మరియు నిర్వహణ చర్యలు (డబ్ల్యుఎఫ్ఎస్)	9
3	సిబా ఇ హెచ్ పి క్యూర గ్రో +- ఇ హెచ్ పి మరియు డబ్ల్యుఎఫ్ఎస్ చికిత్స కోసం ఒక ఫైటో బయోటిక్ ఫార్ములేషన్	12

ఇసైటోన్యూక్లియోస్పోరా హెపాటోపినై - వ్యాప్తి, క్లినికల్ లక్షణాలు, పాథాలజీ, రోగ నిర్ధారణ మరియు నిర్వహణ (ఇ హెచ్ పి)

రొయ్యలలో హెపటోప్యాంక్రియాటిక్ మైక్రోస్పోరిడియోసిస్ (హెచ్ పి ఎమ్) వ్యాధి ఇసైటోన్యూక్లియోస్పోరా హెపాటోపినై అనిపిలువబడే మైక్రోస్పోరిడియన్ వలన కలుగుతుంది. ఈ పరాన్నజీవి 2009 సంవత్సరంలో థాయ్ లాండ్లోని టైగర్ రొయ్యలు పినియస్ మోనోడాన్ను ప్రభావితంచేసినట్లు నివేదించబడింది. అప్పటి నుండి, భారతదేశంతో సహా చాలా ఆగ్నేయాసియా దేశాలలో ఇ హెచ్ పి విస్తృతంగా వ్యాపించింది. పరాన్నజీవి రొయ్యల హెపటోప్యాంక్రియాస్ (హెచ్ పి) కి పరిమితం అయినందున దీనిని హెపటోప్యాంక్రియాటిక్ మైక్రోస్పోరిడియోసిస్ (హెచ్ పి ఎమ్) అని పిలుస్తారు. ఇ హెచ్ పి సంక్రమణ వలన సామూహిక మరణాలు సంభవించదు కానీ పెరుగుదల మందగించడం మరియు డబ్ల్యుఎఫ్ఎస్ తో సంబంధం కలిగి ఉందని నివేదించబడింది. ఇ హెచ్ పి మేత వినియోగంలో తగ్గుదల , పెరుగుదల మందగించడం మరియు తీవ్రమైన ఉత్పత్తి నష్టాలను కలిగిస్తుంది.

హోస్ట్ పరిధి, వ్యాప్తి మరియు ప్రాబల్యం

తైవాన్, మలేషియా, బ్రూనై, వియత్నాం, వెనిజులా, కొరియా, ఆస్ట్రేలియా మరియు భారతదేశంతో సహా వివిధ రొయ్యల పెంపకం దేశాలలో ఇ హెచ్ పి యొక్క ఎపిజూటిక్స్ మరియు వ్యాప్తి నివేదించబడింది. భారతదేశంలో తూర్పు మరియు పశ్చిమ తీరాలలో ఇ హెచ్ పి వ్యాప్తి నమోదు చేయబడింది. డబ్ల్యూ ఎస్ ఎస్ వి, ఐ ఎమ్ ఎన్ వి, టి ఎస్ వి , హెచ్ పి వి వంటి ఇతర వైరల్ వ్యాధులతో మరియు ఏ హెచ్ పి ఎన్ డి మరియు విబ్రియో వంటి బాక్టీరియల్ వ్యాధులతో ఇ హెచ్ పి యొక్క సహ-సంక్రమణ నమోదు చేయబడింది. ఈ మైక్రోస్పోరిడియన్ సంక్రమనద్వారా పినియస్ మోనోడాన్, పి. వన్నామి, పి. ఇండికస్ మరియు పి. మెర్గుయెన్సిస్లకు వ్యాధి ప్రభావానికి గురవుతాయని నివేదించబడింది. పాలీకీట్స్, ఆర్టిమియా, పీతలు, చిన్న జలచరాలు, కీటకాలు, నత్తలు వంటి అనేక జల అకశేరుక జీవులు కూడా సాగు చేయబడిన రొయ్యలకు వాహకాలుగా పనిచేస్తాయి.

క్లినికల్ లక్షణాలు

ఇ హెచ్ పి సోకిన రొయ్యలు చిన్నగా ఉన్నప్పుడు వాటికి నిర్దిష్ట సంకేతాలు ఉండవు. వ్యవసాయ స్థాయిలో ఇహెచ్ పి యొక్క ప్రధాన క్లినికల్ సంకేతాలు నెమ్మదిగా పెరుగుదల/పెరుగుదల మందగించడం వలన పరిమాణ వైవిధ్యానికి దారితీస్తుంది (చిత్రం 1). రొయ్యలలో ఇ హెచ్ పి ఇన్ఫెక్షన్ శారీరక, జీవక్రియను ప్రభావితం చేయడం వలన రొయ్యలలో పెరుగుదల ప్రభావితం చేస్తుంది. అలాగే, ఇ హెచ్ పి సోకిన రొయ్యలు మేత తీసుకోవడం తగ్గిస్తాయి, ఫీడ్ కన్వర్షన్ నిష్పత్తి (ఎఫ్ సి ఆర్), ఖాళీ ప్రేగులు, చురుకుదనం లేకుండా మరియు మెత్తనైనా గుల్లలను ప్రదర్శిస్తాయి. ఇ హెచ్ పి ఇన్ఫెక్షన్ సామూహిక మరణాలను కలుగచేయదు కానీ తీవ్రమైన ఇన్ఫెక్షన్ రోజువారీ మరణాలకు దారితీస్తుంది. ఇన్ఫెక్షన్ పెరిగేకొద్దీ డబ్ల్యుఎఫ్ఎస్ సంభవించడంతో కూడా ఇది సంబంధం కలిగి ఉంటుంది. ఇ హెచ్ పి-డబ్ల్యుఎఫ్ఎస్ ప్రభావిత రొయ్యలు బంగారు గోధుమ/తెలుపు ప్రేగులు, వదులైన గుల్లలు మరియు తెల్లటి మల తీగలను విసర్జిస్తాయి. ఇహెచ్ పి ద్వారా తీవ్రమైన ఇన్ఫెక్షన్లు రొయ్యల పొలాలలో విబ్రియో స్పిషిస్ కారణంగా ఇతర బాక్టీరియల్ ఇన్ఫెక్షన్లకుగురయ్యే అవకాశం పెరుగుతుంది మరియు మరణాలకి దారితీయవచ్చు.

చిత్రం 1. ఇ హెచ్ పి సోకిన రొయ్యలలో పరిమాణ వైవిధ్యం మరియు మందగించిన పెరుగుదల

ఇ హెచ్ పి వ్యాప్తి

ఇ హెచ్ పి రొయ్యల ఎదుగుదలలోని అన్ని దశలలో మరియు వివిధ లవణీయత స్థాయిలలో అనేక పినైడ్ జాతులకు సోకుతుంది. ఈ వ్యాధి ప్రధానంగా నోటి మార్గం ద్వారా వ్యాపిస్తుంది. రొయ్యలు మలం తో కలుషితమైన మేత తినడం ద్వారా మరియు వ్యాధి సోకిన రొయ్యల భక్షకం ద్వారా లేదా చెరువు నీరు మరియు అవక్షేపంలో ఉన్న బీజాంశాలను తినడం ద్వారా కూడా సోకవచ్చు. అయితే, తల్లి బ్రూడర్ల నుండి సంతతి కి ఇ హెచ్ పి సంక్రమించే అవకాశం లేదు. పాలీకీట్స్, ఆర్టిమియా, పీతలు, చిన్న జలచరాలు, కీటకాలు, నత్తలు వంటి అనేక జల అకశేరుక జీవులు కూడా సాగు చేయబడిన రొయ్యలకు వాహకాలుగా పనిచేస్తాయి. హేచరీలలో పాలీకీట్స్ క్రిములు బ్రూడ్ స్టాక్ రొయ్యలకి ప్రధాన వాహకాలుగా పరిగణిస్తారు.

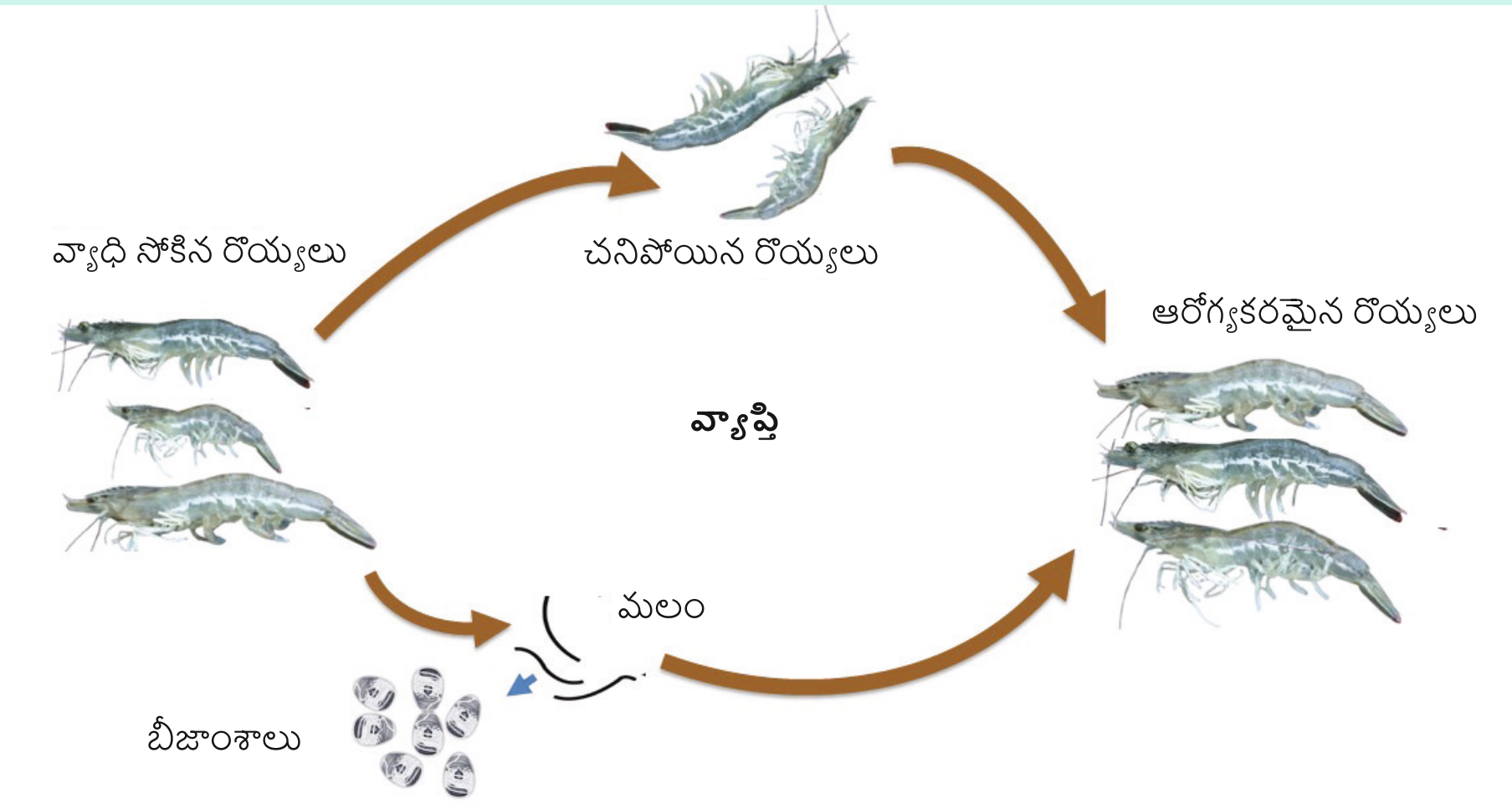

చిత్రం 2. ఇహెచ్ పి వ్యాప్తి

పాథాలజీ

ఇ హెచ్ పి అనేది కణాంతర బీజాంశం-ఏర్పరిచే పరాన్నజీవి. ఇది హెపాటోపాంక్రియాస్ యొక్క గొట్టపు ఎపిథీలియల్ కణాల సైటోప్లాజంలో వృద్ధి చెందుతుంది.ఇ హెచ్ పి ఇన్ఫెక్షన్ తీవ్రమైన కణ నాశము, హెచ్ పి ఎపిథీలియల్ నాళాల యొక్క వ్యాకోచం, హీమల్ సైనస్లో పెరుగుదల మరియు ఎపిథీలియల్ కణాల క్షీణత కలుగచేస్తుంది . ఇ హెచ్ పి స్వాభావికమైన హిస్టోపాథలాజికల్ లక్షణాలలో హెచ్ పి కణాలలో ఏదైనా జీవిత దశలు లేదా స్వతంత్రముగానున్న మరియు పరిణతి చెందిన ఇ హెచ్ పి బీజాంశాలు కలిగి వుండటం. హెమటాక్సిలిన్ మరియు ఇయోసిన్తో స్టెయిన్ చేసిన ఇహెచ్ పి సంక్రమణ యొక్క ప్రారంభ దశలను ఇయోసినోఫిలిక్ నుండి బాసోఫిలిక్ వైపు అంతర్భాగాలుగా గమనించవచ్చు మరియు పరిణతి చెందిన బీజాంశాలు వక్రీభవనంగా ఉంటాయి.

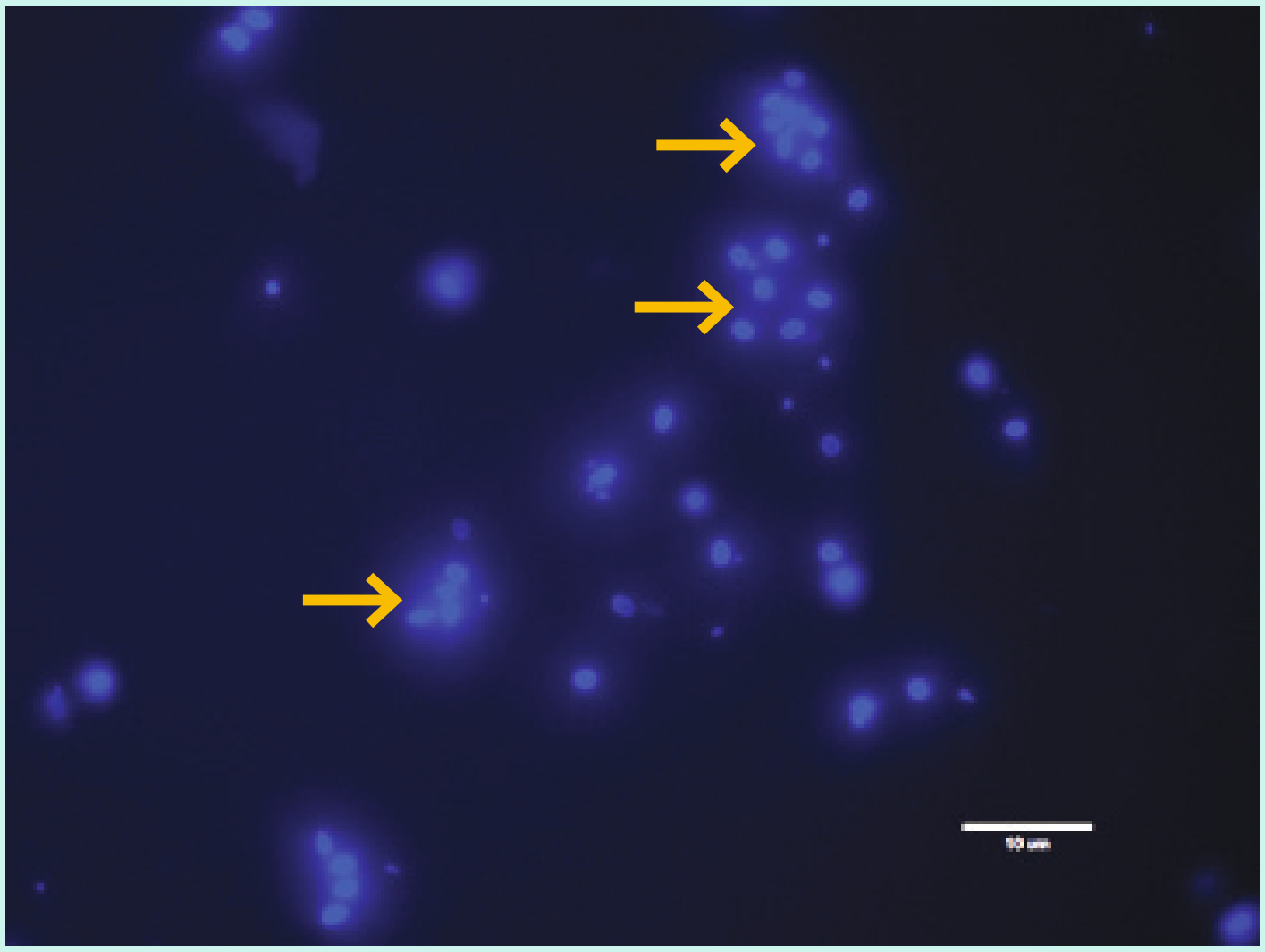

చిత్రం 3: కాల్కోఫ్లోర్ తో స్టైన్ చేసిన హెపటోప్యాంక్రియాస్ వెట్ మౌంట్ ఇ హెచ్ పి బీజాంశాలను వ్యక్తపరుస్తుంది.

ఇ హెచ్ పి నిర్ధారణ

మలం మరియు హెపటోప్యాంక్రియాస్నమూనాలలోని బీజాంశాలను మైక్రోస్కోపిక్ పరీక్ష ద్వారా గుర్తించడం వలన ఇ హెచ్ పిని నిర్ధారించవచ్చు (చిత్రం 2). వ్యాధికి గురైన రొయ్యలలో బీజాంశాలను జింసా, ఫ్లోక్సిన్, ట్రైక్రోమ్, కాల్కోఫ్లోర్ వైట్, హెమటాక్సిలిన్ మరియు ఇయోసిన్ వంటి వివిధ స్టెయిన్ల ద్వారా కూడా కనుగొనవచ్చు. వ్యాధి సోకిన కణజాలాల హిస్టాలజీ ప్లాస్మోడియం మరియు బీజాంశ దశలతో సహా అనేక అభివృద్ధి దశలను బహిర్గతంచేస్తుంది . కానీ సూక్ష్మదర్శిని పరిశీలన తీవ్రంగా ప్రభావితమైన సందర్భాల్లో మాత్రమే వపయోగకరం మరియు ప్రారంభ సంక్రమణలో తరచుగా గుర్తించబడదు. అయితే, పిసిఆర్, ఖ్యూ పిసిఆర్, లూప్ మీడియేటెడ్ ఐసోథర్మల్ యాంప్లిఫికేషన్ (లాంప్) వంటి అనేక మాలిక్యులార్ పద్ధతులు క్షేత్ర

స్థాయిలో సాధారణ ఉపయోగం కోసం అందుబాటులో ఉన్నాయి. మలం, పోస్ట్-లార్వా మరియు హెపటోప్యాంక్రియాటిక్ కణజాలంలో ఇ హెచ్ పి ని గుర్తించడానికి ఈ పద్ధతులు వేగంవంతమైన, సులభతరమైన మరియు చాలా ఖచ్చితమైనవి..

ఇ హెచ్ పి నివారణ మరియు నియంత్రణ

ఇ హెచ్ పి - ఎప్పుడు నిర్ధారణ చేయాలి?

హేచరీలలో స్టాక్ చేయడానికి ముందు బ్రూడర్లను ఇ హెచ్ పి కోసం పరీక్షించాలి .పోస్ట్-లార్వా లలో పెరుగుదల మందగించడం, మేతలో తగ్గుదల చర్యలు, మౌల్టింగ్ లో నిదానము మరియు హెపాటోపాంక్రియాస్ ట్యూబుల్స్ విస్తరణను గమనించినట్లయితే పిఎల్స్ ను ఇ హెచ్ పి కోసం పరీక్షించాలి. చెరువులలో స్టాక్ చేయడానికి ముందు రొయ్య విత్తనాలను ఇ హెచ్ పి కోసం తనిఖీ చేయాలి. అదేవిధంగా, రొయ్యల చెరువులలో ఏదైనా పెరుగుదల మందగించడం, రొయ్యలలో తెలుపు/బంగారు రంగు ప్రేవులు లేదా తేలియాడే తెల్ల రెట్ట గమనించినట్లయితే సాగుచేయు రొయ్యలను ఇ హెచ్ పి కోసం తనిఖీ చేయాలి.

హేచరీలలో ఇ హెచ్ పి నిర్వహణ

లార్వా ఉత్పత్తికి, ఎస్పీఎఫ్ బ్రూడర్లు/ ఇ హెచ్ పి నెగటివ్ బ్రూడర్లను మాత్రమే వినియోగించాలి. లైవ్ ఫీడ్లు మరియు ఇతర ఫీడ్ ఇంపుట్స్ ను ఇ హెచ్ పి కోసం పిసిఆర్ ద్వారా పరీక్షించాలి. అలాగే, లైవ్ ఫీడ్లను బ్రూడర్లకు లైవ్ గా ఫీడింగ్ చేయడానికి బదులు మేత వినియోగానికి ముందు 70℃ వద్ద 15 నిమిషాలు పాశ్చరైజ్ చేయాలి లేదా - 20℃ వద్ద కనీసం 48 గంటలు ఫ్రీజ్ చేయాలి. ఇ హెచ్ పి బీజాంశాలను నిష్క్రియం చేయడానికి ప్రభావవంతమైన క్రిమిసంహారక చర్యలను అనుసరించాలి. ట్యాంకులు, పైప్లైన్లు మరియు ఇతర పనిముట్లు వంటి హేచరీ సౌకర్యాలను 2.5% సోడియం హైడ్రాక్సైడ్తో 3 గంటలు క్రిమిసంహారక చేసి, ఒక వారం పాటు ఎండబెట్టవలెను.

సాగుచేయు చెరువులలో ఇ హెచ్ పి నిర్వహణ

రొయ్యల చెరువులలో, ఇ హెచ్ పి నెగిటివ్ విత్తనాలను మాత్రమే స్టాక్ చేయాలి. బీజాంశాలు చెరువులలోకి చేరిన తర్వాత, వ్యాధిని నిర్మూలించడం చాలా కష్టం. అందువలన రైతులు కఠినమైన బయోసెక్యూరిటీ నిర్వహణ నియమాలు పాటించాలి మరియు మెరుగైన నిర్వహణ పద్ధతులను (బిఎంపిలు) అవలంబించాలి. ప్రతి పంట తరువాత ఇ హెచ్ పి బీజాంశాలు వాహకాలతో పాటు నాశనం అయ్యేలా చూసుకోవడానికి చెరువు తయారీని సరిగ్గా ఎండబెట్టడం ద్వారా చేపట్టాలి మరియు క్రిమిసంహారక చేయడం ద్వారా నిర్వహించాలి. చెరువు అవక్షేపాలను 6 టన్నులు/హెక్టారుకు CaO (క్విక్ లైమ్) వేయడం చేయాలని సిఫార్సు చేయబడింది. CaOను పొడి చెరువు అవక్షేపంలోకి (10-12 సెం.మీ) దున్ని, ఆపై సున్నాన్ని సక్రియం చేయడానికి అవక్షేపాన్ని తేమ చేయాలని సూచించబడింది. అలాగే, నేలలో బీజాంశాలను నిష్క్రియం చేయడానికి >15 పి పి ఎమ్ $KMnO_4$ లేదా >40 పి పి ఎమ్ క్లోరిన్ను ఉపయోగించాలని సిఫార్సు చేయబడింది. చెరువును నింపే ముందు ఎండబెట్టడానికి ఒక వారం పాటు వదిలివేయాలి. చెరువు అడుగుభాగాలను శుభ్రంగా ఉంచాలి; పేరుకుపోయిన సేంద్రియ పదార్థం బీజాంశ నిల్వ చేయు ప్రదే శంగా పనిచేస్తుంది. పాలీ అల్యూమినియం క్లోరైడ్ను సేంద్రీయ పదార్థాన్ని గడ్డకట్టడానికి, ఫ్లోక్యులేట్ చేయడానికి మరియు అవక్షేపించడానికి ఉపయోగించవచ్చు, వీటిలో బీజాంశాలు ఉంటాయి, వీటిని తొలగించవచ్చు/పంప్ చేయవచ్చు. తిరిగి

ఇన్ఫెక్షన్ రాకుండా ఉండటానికి చెరువుల్లోకి ప్రవేశించే ముందుగా నీటిని శుద్ధి చేయాలి.అలాగే, రొయ్యల పెంపకం వ్యవస్థలో నర్సరీ పెంపకాన్ని అమలు చేయవచ్చు. రొయ్యల పెంపకం యొక్క నర్సరీ దశ మరియు తదుపరి పిసిఆర్ పరీక్ష, సాగుచేయు చెరువులలో వ్యాధి వ్యాప్తి మరియు భారీ కాలుష్యాన్ని నిర్మూలించడానికి ఉపయోగపడతాయి. ఇ హెచ్ పి ని నివారించడానికి కఠినమైన బయోసెక్యూరిటీ చర్యలు మరియు మెరుగైన నిర్వహణ పద్ధతులను అమలు చేయాలి.

వైట్ ఫీసిస్ సిండ్రోమ్ (డబ్ల్యుఎఫ్ఎస్)

ఇటీవలి కాలంలో ప్రపంచ వ్యాప్తంగా రొయ్యల సాగుకు వైట్ ఫీసిస్ సిండ్రోమ్ (డబ్ల్యుఎఫ్ఎస్) తీవ్రమైన ఆందోళనగా ఉద్భవించింది. వ్యాధిబారిన పడ్డ రొయ్యలలో తెల్లటి మలవిసర్జన మరియు రోగ ప్రభావితమైన చెరువులలో పోగులవలె తేలియాడే తెల్లరెట్ట గమనించబడ్డాయి. ఈ సిండ్రోమ్ సాగుచేయు, పి. వన్నామి మరియు పి. మోనోడాన్ రెండింటిలోనూ కనుగొనబడినది. భారతదేశంలో, 2015 నుండి, పి. వన్నామి పెంపకం పొలాలలో డబ్ల్యుఎఫ్ఎస్ సంభవం చాలా తీవ్రంగా ఉంది. సాధారణ చెరువులతో పోలిస్తే రొయ్యల మనుగడ 20-30% తగ్గడం వలన ఈ వ్యాధి మధ్యస్థం నుండి తీవ్రమైన ఆర్థిక నష్టాన్ని కలిగిస్తుంది.

డబ్ల్యుఎఫ్ఎస్ క్లినికల్ లక్షణాలు

డబ్ల్యుఎఫ్ఎస్ సోకిన రొయ్యలు 20-30 రోజుల పెంపకం నాటికే క్లినికల్ లక్షణాలు ప్రదర్శిస్తాయి. డబ్ల్యుఎఫ్ఎస్ ప్రభావిత రొయ్యలలో తెలుపు/బంగారు గోధుమ రంగు ప్రేగుల, పోగులవంటి తెల్లటి మలంను విసర్జన, మేత లో తగ్గుదల మరియు పెరుగుదల మందగించడం కనిపించవచ్చు. డబ్ల్యుఎఫ్ఎస్ రొయ్యలతో ప్రభావితమైన చెరువు ఉపరితలంపై 10 నుండి 45 రోజులు లేదా అంతకంటే ఎక్కువ కాలం పాటు తేలియాడే తెల్లటి మల దారాలను కనపడతాయి మరియు ఎఫ్ సి ఆర్ , పరిమాణ వైవిధ్యం/పెరుగుదల మందగించడం, వదులుగా ఉండే గుల్లలు మరియు రోజువారీ మరణాలను కలిగి ఉంటాయి (చిత్రం 3). వ్యాధిసోకిన రొయ్యలు వదులుగా ఉండే గుల్లలతో ప్రభావిత చెరువు ఉపరితలంపై నెమ్మదిగా ఈదుతూ కనిపిస్తాయి .

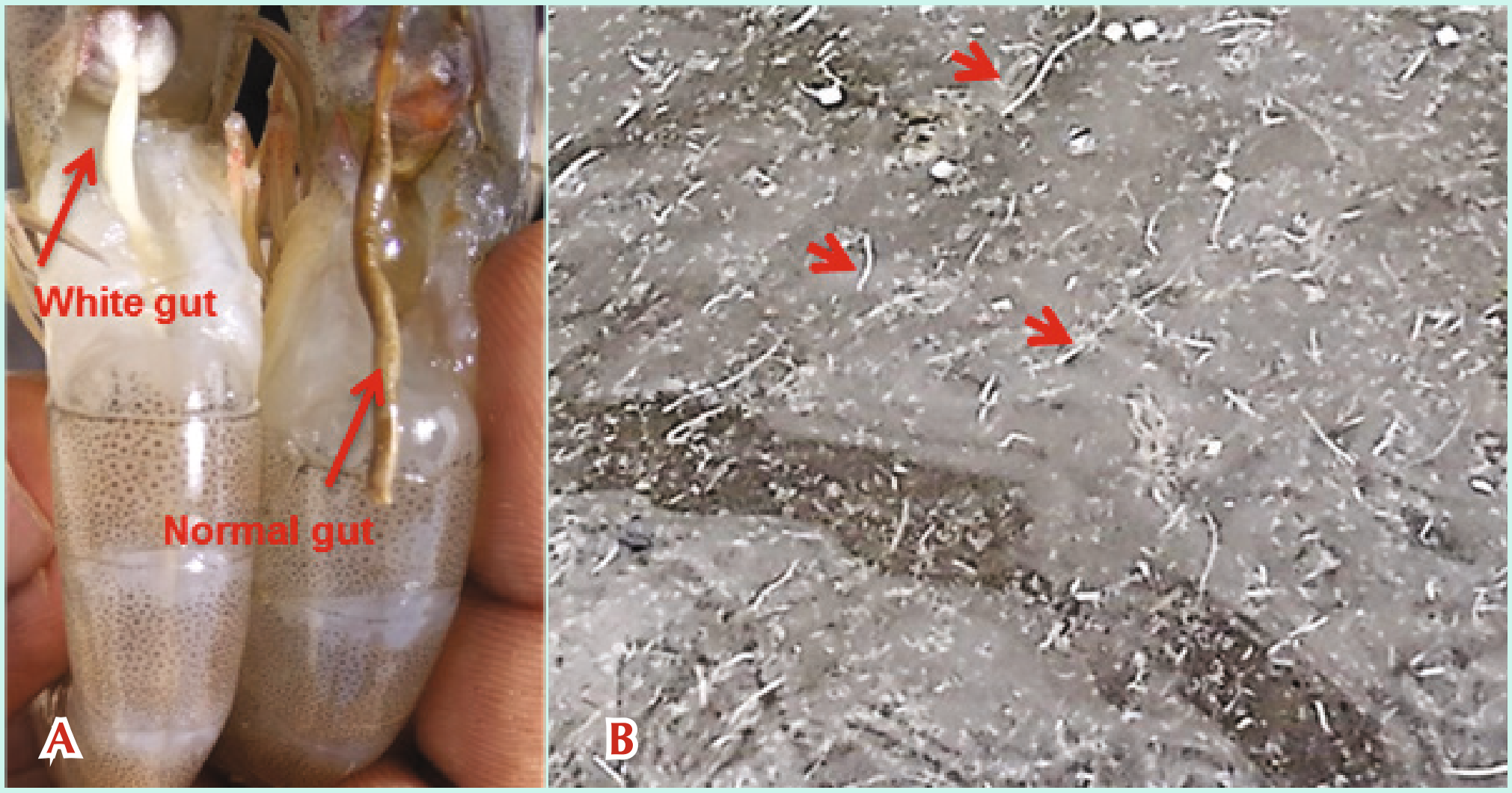

చిత్రం 4A - సాధారణ గట్ తో రొయ్యలు మరియు తెల్ల గట్ తో డబ్ల్యుఎఫ్ఎస్ రొయ్యలు
B –డబ్ల్యుఎఫ్ఎస్ ప్రభావిత రొయ్యల చెరువు ఉపరితలంపై తేలుతున్న తెల్లటి మల దారాలు

పాథాలజీ

డబ్ల్యుఎఫ్ఎస్ ప్రభావిత రొయ్యల హెపాటోప్యాంక్రియాస్కు తీవ్రమైన హాని వలన వర్మిఫార్మ్ బాడీలు ఏర్పడతాయి. వర్మిఫార్మ్ బాడీలు అనేవి హెచ్ పి కణాల నుండి సమిష్టిగా రూపాంతరం చెందిన మైక్రోవిల్లి (ఏటిఎం) కారణంగా ఏర్పడే ఏటిఎంనిర్మాణాలు. వ్యాధి సోకిన రొయ్యలలో వర్మిఫార్మ్ బాడీలు తీవ్రంగా పేరుకుపోవడం వల్ల తెల్లటి మలం ఏర్పడుతుంది. డబ్ల్యుఎఫ్ఎస్ ప్రభావిత హెచ్ పి యొక్క స్క్వాష్, స్మియర్ తయారీ మరియు హిస్టాలజీ వర్మిఫార్మ్ బాడీలను చూపుతాయి. ఇహెచ్ పి అనేది కణాంతర పరాన్నజీవి, ఇది హెపాటోప్యాంక్రియాస్లోని ప్రభావిత సూక్ష్మ నాళికలలోని ఎపిథీలియల్ కణాల సైటోప్లాజంలో వ్యాప్తిచెందతుంది. అందువల్ల, అధిక మాగ్నిఫికేషన్ (100x) వద్ద హెపాటోప్యాంక్రియాస్ యొక్క స్క్వాష్ మరియు స్మియర్ తయారీలు స్పోరోప్లాజమ్లు మరియు దట్టమైన బీజాంశాలను వెల్లడిస్తాయి. వ్యాధి సోకిన కణజాలాల హిస్టాలజీ ప్లాస్మోడియం మరియు స్పోర్ దశలతో సహా అనేక అభివృద్ధి దశలను వెల్లడిస్తుంది (చిత్రం 5).

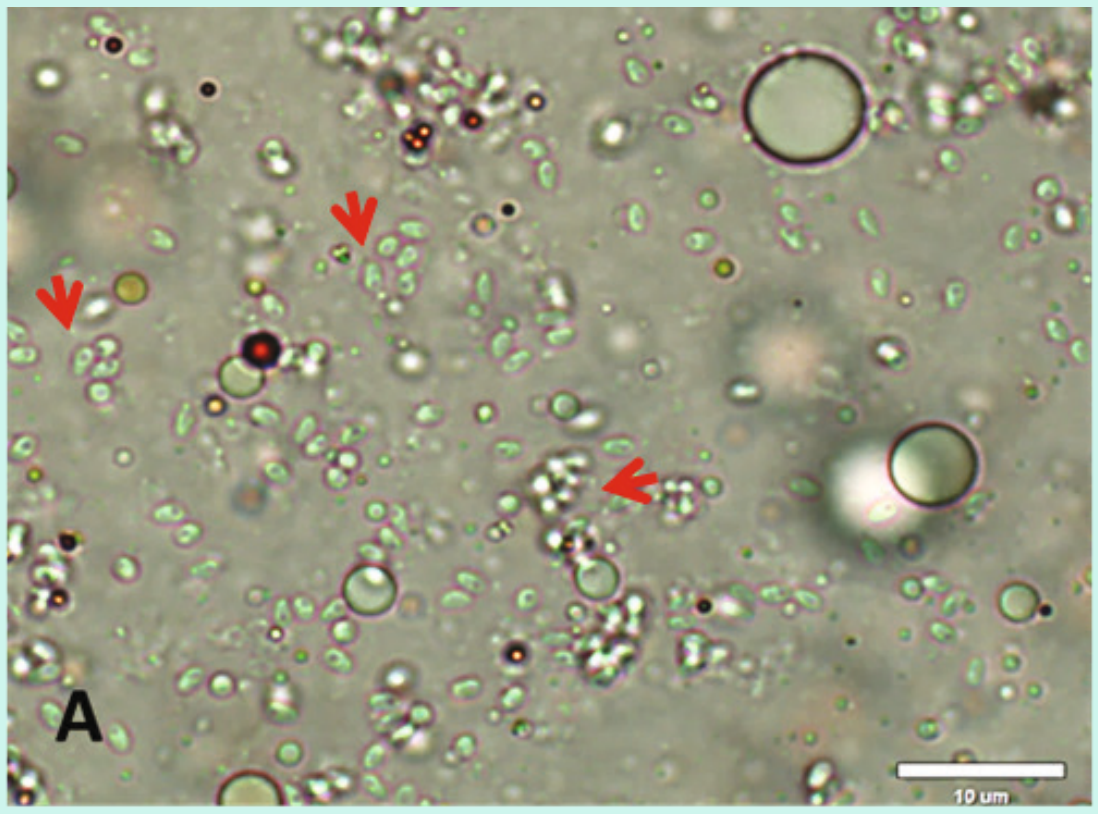

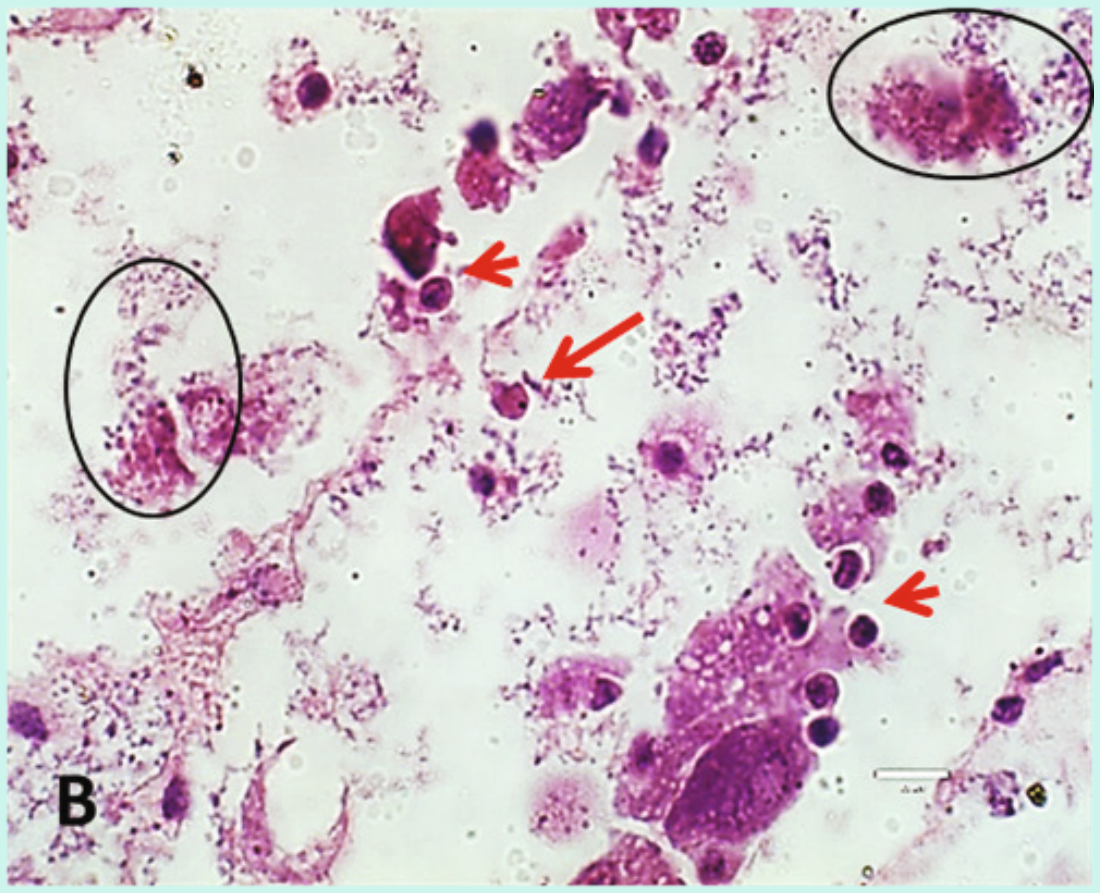

చిత్రం 5. A- డబ్ల్యుఎఫ్ఎస్ హెచ్ పి యొక్క స్క్వాష్ తయారీ దట్టమైన పరిణతి చెందిన ఇ హెచ్ పి బీజాంశాలను చూపిస్తుంది, B- హెచ్& ఇ తో స్టెయిన్ చేసిన డబ్ల్యుఎఫ్ఎస్ హెచ్ పి యొక్క హిస్టాలజీ తీవ్రమైన నెక్రోసిస్, తొలగిన ఎపిథీలియల్ కణాన్ని (పొడవైన బాణం), బీజాంశాలు (వృత్తం) మరియు ప్లాస్మోడియల్ దశలను (చిన్న బాణం) చూపిస్తుంది

వ్యాధి కారకం

డబ్ల్యుఎఫ్ఎస్ యొక్క వ్యాధి కారకం చాలా సంక్లిష్టమైనది మరియు ఒకటి కంటే ఎక్కువ వ్యాధికారకాల వల్ల సంభవిస్తుందని నివేదించబడింది. ఇప్పటివరకు డబ్ల్యుఎఫ్ఎస్ సంఘటనలు గ్రెగారిన్ పురుగులు, విబ్రియోస్, ఇ హెచ్ పి, బ్యాక్టీరియా, శిలీంధ్రాలు మరియు ఆల్గేలతో సంబంధం కలిగి ఉంది. అయితే, తెల్లటి మల తీగలు ప్రధానంగా దట్టమైన పరిణతి చెందిన ఇ హెచ్ పి బీజాంశాలు మరియు వర్మిఫార్మ్ బాడీలు, విడిపోయి తొలగిన ఎపిథీలియల్ కణాలు, ఆంత్రశ్లేష్మం మరియు రాడ్-ఆకారపు బాక్టీరియ తెల్లటి మలంలో కలిసి ఉంటాయి. అలాగే, ఇ హెచ్ పి సోకిన కణజాలాలు,ఇ హెచ్ పి మరియు విబ్రియో పారాహిమోలైటికస్ను పరీక్షించడం ద్వారా మరియు ఇ హెచ్ పితో కలిపి నిర్దిష్ట ప్రొపియోనిజెనియం మరియు నిర్దిష్ట విబ్రియో ద్వారా డబ్ల్యుఎఫ్ఎస్ ను ప్రయోగశాలలో ప్రయోగాత్మక పరిస్థితులలో పునరుత్పత్తి చేయబడింది. ఇంకా, ఇ హెచ్ పి- సోకిన రొయ్యల గట్ మైక్రోబయోమ్ ఆరోగ్యకరమైన రొయ్యల నుండి గణనీయంగా భిన్నంగా ఉంటుంది. ఇ హెచ్ పి ప్రవేశించినప్పుడు, హెపాటోప్యాంక్రియాటిక్ మరియు గట్ మైక్రోబయోమ్ యొక్క సమృద్ధి గణనీయంగా తగ్గుతుంది. దీనితో పాటు, గట్ నుండి ప్రయోజనకరమైన బ్యాక్టీరియా సమూహాలను భర్తీ చేసే వ్యాధిని కలిగించే బ్యాక్టీరియా సమూహాల పెరుగుదల ఉంటుంది. గట్ బ్యాక్టీరియాలో ఈ మార్పు డబ్ల్యుఎఫ్ఎస్ యొక్క పురోగతికి పూర్వగామి. డబ్ల్యుఎఫ్ఎస్ యొక్క క్లినికల్ వ్యక్తీకరణం చాలా క్లిష్టంగా ఉంటుంది మరియు అతిసారం వంటి క్లినికల్ పరిస్థితిని పోలి ఉంటుంది. అందువలన ఇ హెచ్ పి- డబ్ల్యుఎఫ్ఎస్ అనేది ఇ హెచ్ పి విబ్రియో sp./ఇతర వ్యాధికారకాలతో కలిపి ఉండటం వల్ల కలిగే క్లినికల్ పరిస్థితి.

నిర్వహణ

చెరువులలో మంచి నిర్వహణ పద్ధతులు మరియు చురుకైన బయోసెక్యూరిటీ చర్యల ద్వారా డబ్ల్యుఎఫ్ఎస్ సంభవించడాన్ని తగ్గించవచ్చు. రొయ్యల చెరువులలో డబ్ల్యుఎఫ్ఎస్ ప్రభావిత కాలంలో మేతను తగ్గించాలి. రొయ్యల చెరువు నుండి తేలియాడే తెల్లటి మల తీగలను తరచుగా రోజువారీగా తొలగించాలి. హెచ్ పి పునరుత్పత్తి మరియు ఎపిథీలియల్ కణాల విస్తరణను మెరుగుపరిచే న్యూట్రాస్యూటికల్స్/ఫీడ్ సంకలనాలు ప్రభావిత చెరువులలో డబ్ల్యుఎఫ్ఎస్ స్థితి నుండి రొయ్యలు కోలుకోవడానికి సహాయపడతాయి. అతిగా మేపడం నివారించాలి; జీర్ణక్రియలో ఖర్చు చేసే శక్తి రొయ్యలను బలహీనపరుస్తుంది. అలాగే, ఇన్ఫెక్షన్ సమయంలో రొయ్యల జీర్ణ సామర్థ్యం మరియు హెచ్ పి పునరుద్ధరణకు సహాయపడటానికి అధిక ప్రోటీన్ ఆహారాన్ని ఉపయోగించాలి. డబ్ల్యుఎఫ్ఎస్ లో గ్రెగారిన్ పాత్ర చాలా తక్కువగా ఉన్నందున, యాంటీ-గ్రెగారిన్ చికిత్సను నివారించవచ్చు. ఇ హెచ్ పి డబ్ల్యుఎఫ్ఎస్ సంభవించడంతో గణనీయంగా సంబంధం కలిగి ఉంటుంది మరియు డబ్ల్యుఎఫ్ఎస్ యొక్క కారణాలలో ఒకటిగా పరిగణించబడుతుంది. అందువలన ఇ హెచ్ పి కి వ్యతిరేకంగా సిఫార్సు చేయబడిన నిర్వహణ చర్యలను డబ్ల్యుఎఫ్ఎస్ ప్రభావిత పొలాలలో అనుసరించవచ్చు. సాగుచేసే చెరువులలో, ఇ హెచ్ పి లేని పిఎల్ ను చెరువులలో స్టాక్ చేయాలి. ప్రతి పంట తర్వాత ఎండబెట్టడం మరియు క్రిమిసంహారక చేయడం ద్వారా చెరువు సన్నాహక చర్యలను సరిగ్గా అనుసరించాలి. కాల్షియం ఆక్సైడ్ (CaO) / క్విక్ లైమ్/హెక్టారుకు 6 టన్నుల చొప్పున 10-12 సెం.మీ. దున్నడం ద్వారా, ఆపై తేమతో సున్నాన్ని సక్రియం చేయవచ్చు. పొటాషియం పర్మాంగనేట్ > 15 పిపిఎమ్ మరియు క్లోరిన్ > 40 పిపిఎమ్ నేలలోని బీజాంశాలను నిష్క్రియం చేయడానికి ఉపయోగించవచ్చు. మెరుగైన నిర్వహణ పద్ధతులను ఖచ్చితంగా పాటించాలి.

సిబా ఇ హెచ్ పి క్యూర గ్రో + – ఇ హెచ్ పి మరియు డబ్ల్యుఎఫ్ఎస్ చికిత్స కోసం ఒక సహజ సిద్ధ చికిత్సాపరమైన సూత్రీకరణ

ఐ సి ఏ ఆర్ - సిబా ఎంటరోసైటోజోన్ హెపటోపెనై (ఇ హెచ్ పి) చికిత్స మరియు నియంత్రణ కోసం 'సిబా ఇ హెచ్ పి క్యూర గ్రో +' అనే సహజసిద్ధ చికిత్సా సూత్రీకరణను అభివృద్ధి చేసింది. ఇ హెచ్ పి రొయ్యలలో హెపాటోప్యాంక్రియాటిక్ మైక్రోస్పోరిడియోసిస్ (హెచ్ పి ఎమ్) వ్యాధికి కారణమయ్యే కారకం. మైక్రోస్పోరిడియన్ పరాన్నజీవి 2009 సంవత్సరంలో థాయ్ ల్యాండ్ లోని టైగర్ రొయ్య పినియస్ మోనోడాన్ను ప్రభావితం చేసినట్లు నివేదించబడింది. అప్పటి నుండి, భారతదేశంతో సహా చాలా ఆగ్నేయాసియా దేశాలలో ఇ హెచ్ పి విస్తృతంగా వ్యాపించింది. ఇ హెచ్ పి తీవ్రమైన వ్యాధి ప్రబలత, పెరుగుదలను అరికట్టుట మరియు వైట్ ఫీసిస్ సిండ్రోమ్ (డబ్ల్యుఎఫ్ఎస్) కు కారణమవుతుంది మరియు రొయ్యల పెంపకంలో తీవ్రమైన ఉత్పత్తి మరియు ఆర్థిక నష్టాలకు దారితీస్తుంది.

CIBA EHP Cura gro +

ఉత్పత్తి కూర్పు మరియు పనిచేయు విధానం

ఇ హెచ్ పి క్యూర గ్రో + హెపాటోప్రొటెక్టివ్ న్యూట్రాస్యూటికల్ మరియు పోషక పదార్థాల తోకూడిన యాంటీ-మైక్రోస్పోరిడియన్, యాంటీ-మైక్రోబియల్, ఇమ్యూన్ మాడ్యులేటింగ్ మరియు యాంటీ-ఇన్ఫ్లమేటరీ లక్షణాలను కలిగిన, ఒక ప్రత్యేకమైన బయోయాక్టివ్ ఫైటోకెమికల్ సూత్రీకరణ. ఈ సూత్రీకరణ ఇ హెచ్ పి వ్యాధికారకాన్ని లక్ష్యంగా చేసుకుంటుంది మరియు క్రింది పేర్కొనబడిన విధంగా రొయ్యలకు మద్దతుని ఇస్తుంది

బీజాంశ అంకురోత్పత్తిని నిరోధిస్తుంది: సిబా ఇ హెచ్ పి క్యూర్ గ్రో + లోని ఫైటోకెమికల్ భాగం బీజాంశ గోడలోకి చొచ్చుకుపోయి, బీజాంశ అంకురోత్పత్తిని నేరుగా నిరోధించగలదు మరియు రొయ్యల హెపటోపాంక్రియాస్లో ఇ హెచ్ పి తదుపరి విస్తరణను నిరోధించగలదు.

హెపాటోప్రొటెక్టివ్ ప్రభావాలు: న్యూట్రాస్యూటికల్ భాగం మరియు పోషక పదార్థాలు యాంటీ-ఆక్సిడెంట్లుగా పనిచేస్తాయి, సెల్యులార్ సమగ్రతకు మద్దతును ఇస్తాయి, ఆక్సీకరణ ఒత్తిడి మరియు ఇంఫ్లమేషన్ ను తగ్గిస్తాయి మరియు ఇ హెచ్ పి ద్వారా ప్రభావితమైన హెపాటోప్యాంక్రియాటిక్ కణాలను రక్షిస్తాయి

రోగనిరోధక శక్తిని పెంచడం: సిబా ఇ హెచ్ పి క్యూర్ గ్రో + లోని భాగాలు అన్నీ ఫాగోసైటోసిస్, రోగనిరోధక ప్రతిస్పందనను ప్రేరేపించగలవు మరియు ఇ హెచ్ పి సంక్రమణను నిరోధించగలవు.

జీర్ణవ్యవస్థను మెరుగుపరచడం: వ్యాధికారక భారాన్ని తగ్గించడం మరియు హెపాటోప్రొటెక్టివ్ పనితీరును ప్రదర్శించడం ద్వారా, సిబా ఇ హెచ్ పి క్యూర్ గ్రో + జీర్ణక్రియ, పోషక శోషణను సులభతరం చేసి , పెరుగుదలను పెంపొందించడం మనుగడలో వృద్ధి, మరియు మేత మార్పిడి నిష్పత్తులను పెంచుతుంది.

వైట్ ఫీసిస్ సిండ్రోమ్ నియంత్రణ: ఈ సూత్రీకరణ యాంటీ బాక్టీరియల్ చర్యను కూడా ప్రదర్శిస్తుంది. ఇ హెచ్ పి మరియు వైబ్రియో లోడ్ రెండింటినీ తగ్గించడం ద్వారా, ఈ ఉత్పత్తి వైట్ ఫీసిస్ సిండ్రోమ్ యొక్క వ్యక్తీకరణను నియంత్రించగలదు.

సిబా ఇ హెచ్ పి క్యూర్ గ్రో + యొక్క ప్రయోజనాలు:

ఇ హెచ్ పి ఇన్ఫెక్షన్ క్షీణత : ఇ హెచ్ పి వ్యాధికారకాన్ని నేరుగా లక్ష్యంగా చేసుకోవడం ద్వారా, ఇ హెచ్ పి ఉత్పత్తి, ఇన్ఫెక్షన్ వ్యాప్తి మరియు తీవ్రతల నుండి రొయ్యలను రక్షిస్తుంది

మెరుగైన పెరుగుదల మరియు మనుగడ: వ్యాధికారక భారాన్ని తగ్గించడం ద్వారా, జీర్ణక్రియను మెరుగుపరచడం, జీవక్రియ పనితీరును సమర్థించడం, రోగనిరోధక ప్రతిస్పందనను పెంచడం తద్వారా పెరుగుదల మరియు మనుగడను మెరుగుపరుస్తుంది

స్థిరమైన మరియు పర్యావరణ అనుకూలమైనది: సహజ సూత్రీకరణగా, సిబా ఇ హెచ్ పి క్యూర్ గ్రో + రొయ్యలకు మరియు పర్యావరణానికి చాలా సురక్షితమైనది మరియు స్థిరమైన ఆక్వాకల్చర్ పద్ధతులను లక్ష్యంగా చేసుకోవడంలో యాంటీబయాటిక్ వాడకానికి ఒక సముచితమైన ప్రత్యామ్నాయ చర్య కావచ్చు.

మెరుగైన వ్యవసాయ లాభదాయకత: ఆరోగ్యం, పెరుగుదలను మెరుగుపరచడం మరియు వ్యాధి తీవ్రతను తగ్గించడం ద్వారా, సిబా ఇ హెచ్ పి క్యూర్ గ్రో + మనుగడను పెంచుతుంది, మెరుగైన మేత మార్పిడి తద్వారా రొయ్యల పెంపకం యొక్క లాభదాయకతను పెంచుతుంది.

వాడకము మరియు మోతాదు:

మోతాదు: కిలో దాణాకు 50ml చొప్పున 1-2 వారాల పాటు ఇవ్వాలి

వాడే విధానం: దాణాలో పై పూత ద్వారా

దాణా షెడ్యూల్: ఉత్పత్తిని రోజుకు రెండుసార్లు ఇవ్వవచ్చు, ఉదయం మరియు సాయంత్రం వేళల్లో ప్రాధాన్యత. ఇన్ఫెక్షన్ తీవ్రంగా ఉంటే, నాలుగు మేతలలో కూడా ఇవ్వవచ్చు. ఈ ఉత్పత్తిని రోజుకు ఒక మేతను నివారణ చర్యగా ఉపయోగించవచ్చు..

క్షేత్రస్థాయి నిర్ధారణ

ఈ ఉత్పత్తి తమిళనాడు, ఆంధ్రప్రదేశ్, గుజరాత్, పశ్చిమ బెంగాల్ మరియు పంజాబ్లోని రొయ్యల పొలాలలో విస్తృతంగా క్షేత్రస్థాయిలో ధృవీకరించబడింది..

CIBA EHP CURA

CIBA EHP CURA

केन्द्रीय खारा जलजीव पालन अनुसंधान संस्थान (भारतीय कृषि अनुसंधान परिषद)
#75, संथोम हाई रोड, राजा अण्णामलैपुरम, चेन्नई - 600028, तमिलनाडु, भारत

Phone: +91 44 24617523 (Direct) EPBX: +91 44 24618817, 24616948, 24610565 Fax: +91 44 24610311, Email: director.ciba@icar.gov.in, icarciba21@gmail.com